

Лекция / Lecture

О невrome Мортонa

Виноградов Р.В.¹, Литвиненко Д.В.¹, Музлаев Г.Г.^{1,2}

¹Научно-исследовательский институт – Краевая клиническая больница № 1 имени профессора С.В. Очаповского Министерства здравоохранения Краснодарского края, ул. 1 Мая, 167, г. Краснодар, Российская Федерация, 350086

²Кубанский государственный медицинский университет Минздрава России, ул. им. Митрофана Седина, 4, г. Краснодар, Российская Федерация, 350063

Резюме

Неврома Мортонa – заболевание, остающееся в структуре нозологий, диагностикой и лечением которых занимаются нейрохирурги. Оно известно давно, при этом в отечественной литературе встречаются единичные работы, в то время как зарубежными исследователями представлено достаточное количество публикаций по данной теме. Задача этой статьи – систематизировать знания по данной патологии, подходы в диагностике и варианты хирургического лечения невромы Мортонa. В работе представлены анатомия и эпидемиология невромы Мортонa, рассмотрены способы диагностики и современные варианты ее хирургического лечения, осложнения операций.

Ключевые слова: неврома Мортонa, межпальцевой нерв, нервэктомия

Для цитирования: Виноградов Р.В., Литвиненко Д.В., Музлаев Г.Г. О невrome Мортонa. *Сибнейро*. 2026; 2(2): 12–21. <https://doi.org/10.64265/3033-649X-2026.2.2.12-21>

Вклад авторов

Виноградов Р.В. – разработка концепции, создание черновика рукописи, создание рукописи и ее редактирование.

Литвиненко Д.В. – формальный анализ.

Музлаев Г.Г. – руководство исследованием, администрирование проекта.

Конфликт интересов. Авторы заявили об отсутствии конфликта интересов.

Финансирование. Исследование проведено без привлечения какой-либо финансовой поддержки.

Использование ИИ. При написании статьи технологии искусственного интеллекта не использовались.

Доступность данных. Данные доступны по запросу к автору статьи, ответственному за переписку.

Поступила: 26.01.2026г

Принята к печати: 12.04.2026

Опубликована: 15.06.2026

Morton's neuroma

Radion V. Vinogradov¹, Dmitry V. Litvinenko¹, Gerasim G. Muzlaev^{1,2}

¹Research Institute – Ochapovsky Regional Hospital No. 1, 1 Maya str., 167, Krasnodar, Russian Federation, 350086

²Kuban State Medical University, Mitrofana Sedina str., 4, Krasnodar, Russian Federation, 350063

Abstract

Morton's neuroma is a disease that remains in the structure of nosologies, which are diagnosed and treated by neurosurgeons. It has been known for a long time, while in the domestic literature there are isolated works on this topic, while in the foreign literature there are a sufficient number of publications on this topic. The aim of this article is to systematize knowledge on this pathology, approaches to the diagnosis and surgical treatment options for Morton's neuroma. The paper presents the anatomy and epidemiology of Morton's neuroma, discusses diagnostic methods and modern options for its surgical treatment, and complications of surgeries.

Keywords: Morton's neuroma, interdigital nerve, nervectomy

For citation: Vinogradov R.V., Litvinenko D.V., Muzlaev G.G. Morton's neuroma. *Sibneuro*. 2026; 2(2): 12–21. <https://doi.org/10.64265/3033-649X-2026.2.2.12-21>

Authors' contribution

Vinogradov R.V. – conceptualization, writing – original draft, writing – review & editing.

Litvinenko D.V. – formal analysis.

Muzlaev G.G. – supervision, project administration.

Conflict of interest. The authors declare no conflict of interest.

Financial disclosure. The study was carried out without any financial support.

Use of AI. No AI technologies were used in the writing of this article.

Data availability. The data are available upon reasonable request from the corresponding author.

Received: 26.01.2026

Accepted: 12.04.2026

Published: 15.06.2026

Введение

Неврома Мортона – это доброкачественное разрастание фиброзной ткани в области подошвенного нерва стопы. Впервые она была представлена Льюисом Дурлахером (Lewis Durlacher) в 1845 г. В 1876 г. Томас Мортон (Thomas Morton) описал «болезненное и своеобразное поражение стопы», в честь которого эта патология позже и была названа [1]. Данное заболевание также упоминается как метатарзалгия Мортона, межпальцевая неврома, межпальцевой неврит и синдром компрессии межпальцевого нерва [1, 2]. В 1883 г. А.Е. Hoadley первым удалил неврому Мортона в III межпальцевом промежутке [3]. Ее этиология и лечение до сих пор являются предметом споров.

Целью статьи стало предоставление современного взгляда на состояние данной проблемы на основании иностранной литературы.

Анатомия

Анатомия невромы Мортона хорошо известна. Общие подошвенные нервы первого и второго межплюсневых промежутков являются ветвями медиального подошвенного нерва, четвертого межплюсневых промежутка – латерального подошвенного нерва. В третьем промежутке общий подошвенный пальцевый нерв формируется веточками из латерального и медиального подошвенных нервов (или имеет анастомотическую ветвь от медиального подошвенного нерва) и почти сразу делится на собственно пальцевые нервы. Встречающуюся иногда другую локализацию процесса во втором или четвертом межплюсневых промежутках можно объяснить индивидуальными особенностями анатомического строения [4].

Этиология и патогенез

Точных данных об эпидемиологии невромы Мортона в изучаемой литературе нами не выявлено. Неврома Мортона чаще поражает женщин, чем мужчин (соотношение 4:1); средний возраст пациента составляет более 50 лет [3]. Локализация невромы с двух сторон встречается в 21 % случаев; в 66 % случаев она поражает третий меж-

плюсневый промежуток, в 32 % – второй межплюсневый промежуток, в 2 % – четвертый межплюсневый промежуток [3]. Расположение в нескольких промежутках встречается крайне редко.

Общий пальцевый нерв формируется слиянием латерального и медиального подошвенных нервов и затем проходит глубокой поперечной межплюсневой связки. Неврома чаще располагается спереди от связки, но может лежать под ней или в задних отделах связки [2].

Было предложено несколько теорий формирования невромы. *Теория хронической травмы* основывалась на том факте, что IV пальцевый нерв толще остальных и более или менее фиксирован в сравнении с остальными нервами, что может указывать на повышенную уязвимость к травмам. Его растяжение происходит при тыльном сгибании стопы и пальцев ноги при ходьбе [5].

Ишемическая теория объясняла, что поражение нерва и фиброз, наблюдаемые при невроме Мортона, являются результатом ишемии вследствие дегенеративных изменений подошвенной пальцевой артерии:

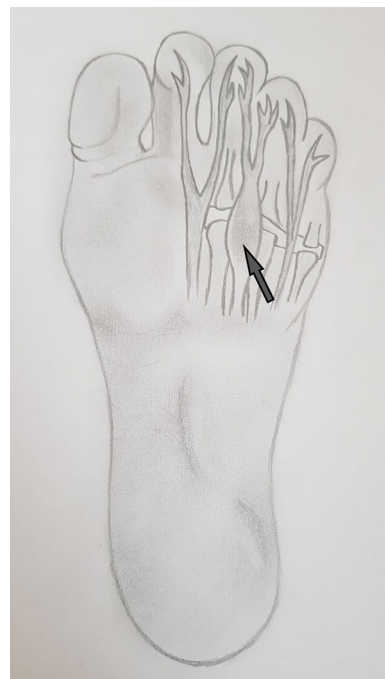


Рисунок 1. Анатомия невромы Мортона: стрелкой указана неврома. Источник: составлено авторами

Figure 1. Anatomy of Morton's neuroma: the arrow indicates a neuroma. Source: created by the authors

нарушения артериальной стенки, тромбоза и неполной реканализации. Вследствие первичного эндартериита формируется вторичный фиброз, который поддерживается, поскольку комплекс эндартериит – фиброз часто встречается в межпальцевых нервно-сосудистых стволах стопы [5].

Теория межметатарзального бурсита объясняла появление симптомов тем, что неврома прикреплена к межплюсневой сумке, и ее воспаление отрицательно влияет на близлежащий нерв, вызывая фиброз и тем самым формируя симптоматику. Иссечение нерва может облегчить симптомы, но это не обязательно означает, что нерв был причиной симптомов. Боль может быть вызвана латеральным сдавливанием плюсневых костей, сдавливанием сумки между головками плюсневых костей, что приводит к ее выпячиванию [5].

Теория компрессии нерва объясняла, что во время последней фазы опоры при ходьбе нерв постоянно сдавливается между подошвенной стороной стопы и передним краем глубокой межплюсневой связки. Сила, действующая на нерв, может быть увеличена из-за нарушения нормальной функции стопы. В результате возникает раздражение нерва и последующее развитие невromы [5].

Диагностика

Диагностика боли в стопе, связанной с невромой Мортонa, не всегда проста и зачастую связана с наличием одновременно сопутствующих болезней. Выяснение истории заболевания и объективный осмотр зачастую имеют решающее значение в диагностике. Пациенты обычно жалуются на жгучую или стреляющую боль в подошвенной части переднего отдела стопы, усиливающуюся при ходьбе. При использовании узкой закрытой обуви или обуви с каблуком проблема усугубляется. При этом пациенты снимают обувь и массируют стопу. Такие действия приносят облегчение и уменьшение болевого синдрома.

Осмотр начинается со стоп и голеней. Осматривают подошвенную поверхность стоп на наличие мозолей, повышенного износа определенных участков стоп. Определяется локализация боли. Оценивается сосудисто-нервное состояние стопы (пальпируется пульс на тыльной стороне стопы и большеберцовой артерии, оценивается чувствительная иннервация стопы). Неврома Мортонa приводит к двигательным

нарушениям в пальцах, при этом чувствительность в заинтересованном промежутке может нарушаться в зоне иннервации общего подошвенного пальцевого нерва. Помимо осмотра передних отделов стопы, осматриваются и исследуются задние отделы стопы и голени, исключая поражение большеберцового нерва на уровне тарзального канала и выше.

Провокационные тесты включают тест на прямую компрессию, когда врач пальцами сдавливает межпальцевый промежуток, тем самым провоцируя усиление болевого синдрома. Тест Малдера проводится при латеральном сдавлении передних отделов стопы в области головок плюсневых костей, сужая промежуток и вызывая компрессию общего подошвенного пальцевого нерва. Подошвенная перкуссионная проба проводится постукиванием пальцами исследующего в области головок плюсневых костей [6]. Также обследуются соседние межпальцевые промежутки и контралатеральная конечность.

Клиническое обследование является золотым стандартом в диагностике невromы Мортонa [3].

Ультразвуковая и магнитно-резонансная томографическая диагностика

Дополняя клинический осмотр, ультразвуковое исследование (УЗИ) и магнитно-резонансная томография (МРТ) помогают в диагностике невromы Мортонa. УЗИ является наиболее доступным выбором, оставаясь дешевым и безопасным методом диагностики [7]. В то же время УЗИ – это «оператор-зависимое исследование», требующее наличия навыков и знаний у проводящего диагностику [7].

Диаметр нормального подошвенного пальцевого нерва составляет около 1 мм на уровне головок плюсневых костей, и его можно определить с помощью УЗИ высокого разрешения [8]. Неврома Мортонa обнаруживается как четко очерченная круглая или овоидная масса на короткой оси или как удлиненная/веретенообразная масса на длинной оси. Неврома является гипозоногенным образованием по отношению к прилегающим тканям и расположена между головками плюсневых костей вдоль подошвенной поверхности межплюсневых пространств.

Любое межплюсневое образование длиной более 20 мм должно вызывать подозре-

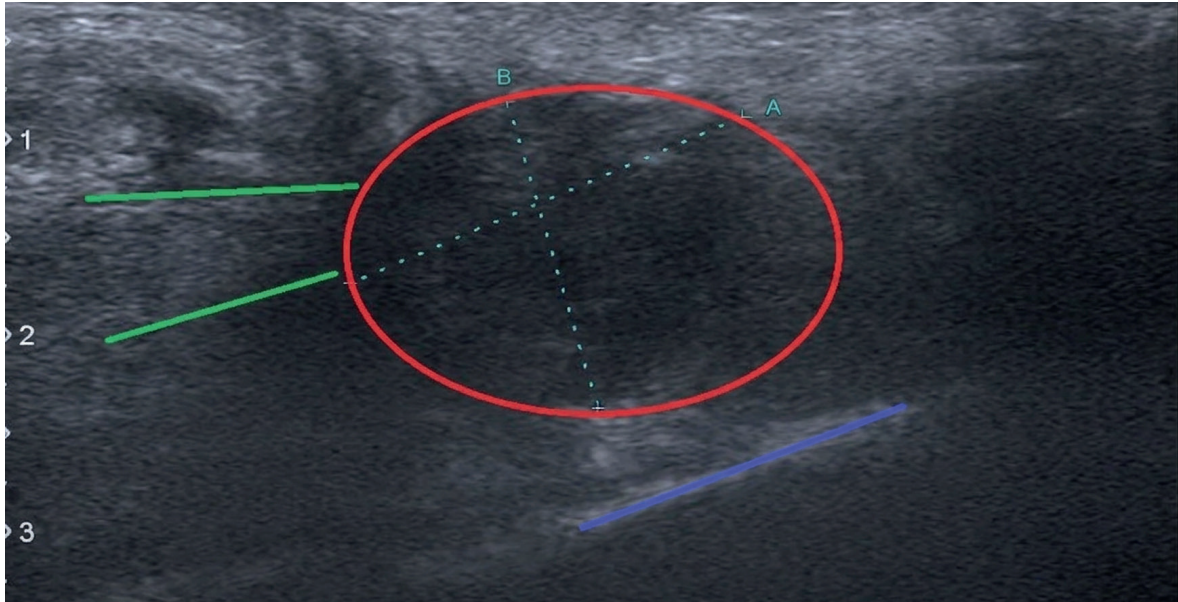


Рисунок 2. Ультразвуковое исследование пациентки К., 45 лет, с невромой Мортона правой стопы в III межпальцевом промежутке: зеленым отмечен общий пальцевый нерв; красным – неврома; синим – головка плюсневой кости. Источник: составлено авторами

Figure 2. Ultrasound examination of patient K., 45 years old, with Morton's neuroma of the right foot in the III interdigital space: green indicates the common finger nerve, red – neuroma, blue – metatarsal head. Source: created by the authors

ние в том, что это не неврома. Если соответствующий диагноз не может быть установлен только с помощью визуализации, биопсия под контролем УЗИ может помочь получить точный результат [8].

МРТ является наиболее точным методом обследования при подозрении на невромю Мортона. На МРТ неврома обычно выглядит как хорошо очерченное овоидное или гантелевидное межплюсневое образование. В T1-режиме выявляется МР-гипоинтенсивный сигнал от невromы в межплюсневом промежутке с акцентом на подошвенную область. В T2-режиме неврома имеет изогиперинтенсивный сигнал за счет отека окружающих тканей.

Накопления контраста после внутривенного усиления не происходит, поэтому рутинно введения контрастного вещества для подтверждения диагноза не требуется [8]. Наиболее информативны в диагностике невromы фронтальные срезы.

В. Vignotti и соавт. провели анализ 14 исследований, определяющих чувствительность диагностического метода, проведенных в разных странах (Великобритания, Швейцария, США) [7]. Чувствительность УЗИ изучалась в пяти исследованиях, чувствительность МРТ – в трех, чувствитель-

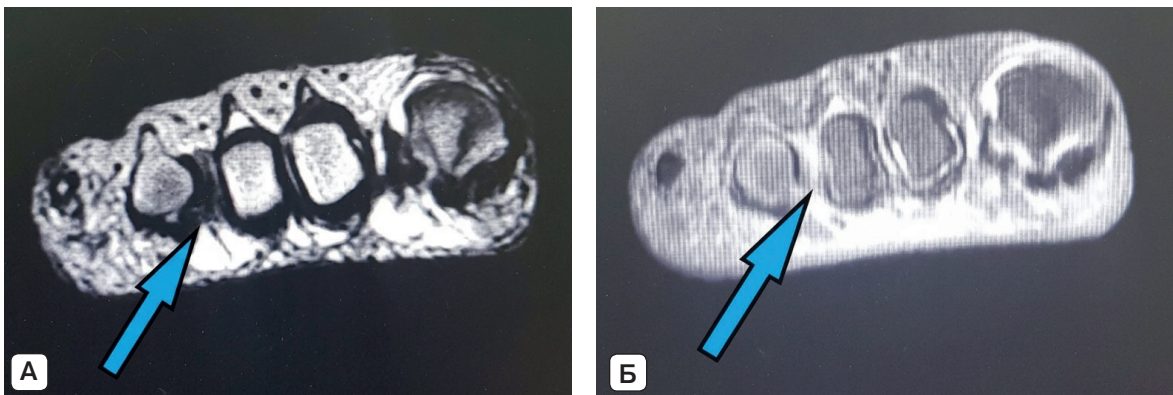


Рисунок 3. Магнитно-резонансная томография стопы пациентки С., 54 года: неврома Мортона указана стрелкой. А – T1-режим, фронтальная плоскость, гипоинтенсивный сигнал от невromы в III межплюсневом промежутке; Б – T2-режим, фронтальная плоскость, изогиперинтенсивный сигнал от невromы в III межплюсневом промежутке. Источник: составлено авторами

Figure 3. Magnetic resonance imaging of the foot of patient S., 54 years old.: an arrow indicates Morton's neuroma. A – T1 mode, frontal plane, hypointensive signal from neuroma in the III metatarsal space; B – T2 mode, frontal plane, isohyperintensive signal from neuroma in the III metatarsal space. Source: created by the authors

ность двух методов – в шести. Высокая чувствительность диагностического тестирования наблюдалась как для УЗИ (95 %), так и для МРТ (95 %) [7]. R. Torres-Claramunt и соавт. показали чувствительность МРТ, равную 82,9 %, и чувствительность УЗИ 56,5 % [9]. Однако они также показали, что отрицательный результат не исключает диагноз (специфичность 17 %) [9].

Электронейромиография используется в случаях с атипичной клинической картиной невrome Мортонa и помогает установить более высокое поражение большеберцового нерва.

Дифференциальная диагностика

Неврома Мортонa не является единственной причиной болей в стопе. Дифференциальная диагностика должна проводиться с метатарзальным бурситом и переломом плюсневых костей. Рентгенологическое исследование и диагностика с использованием рентгеновской компьютерной томографии (РКТ) помогают подтвердить эти заболевания. Другие потенциальные причины болевого синдрома включают диабетическую нейропатию, ревматоидный артрит, синдром тарзального канала. Пациенты с наличием системных эндокринных заболеваний или заболеваний соединительной ткани должны быть включены в группу дифференциальной диагностики. При синдроме тарзального канала выявляется более грубая неврологическая симптоматика. На фоне болевого синдрома в области голеностопного сустава выявляются чувствительные нарушения во всех зонах иннервации подошвы; на более поздней стадии заболевания возможно появление двигательных нарушений в сгибателях пальцев стопы.

Для лечения невrome Мортонa используются консервативные и оперативные методы лечения.

Консервативное лечение

Консервативное лечение направлено на снижение давления на болезненный участок стопы, уменьшение воспаления и раздражения нерва [1, 3, 5, 6, 10]. Оно включает изменение активности, отказ от узкой обуви, ношение ортопедических стелек, что способствует расширению пространства между головками плюсневых костей.

Пероральные нестероидные и стероидные препараты и физиолечение (лазер, удар-

но-волновая терапия, криотерапия) могут использоваться для уменьшения боли и воспаления [1, 6]. Массаж и горячие или холодные ванны способствуют уменьшению болей [5]. G.L. Bennett и соавт. сообщили, что 41 % пациентов, лечившихся с помощью только этих методов, отмечали улучшение [11].

Локальные инъекции широко применяются во всем мире и состоят во введении местных анестетиков изолированно или в комбинации со стероидами или спиртом в пораженный межпальцевой промежуток [12–14]. Технический успех может быть улучшен за счет использования УЗИ-ассистенции. Инъекция анестетика дает возможность использовать ее как быстрый диагностический тест путем блокировки пораженного нерва. Однако это не улучшает результаты возможного хирургического лечения [5]. Такой тест некоторое время использовался как метод отбора пациентов для хирургии. Наблюдения А. Расе и соавт. и A.S. Younger и соавт. в статьях показали, что положительный диагностический блок сохраняет частоту неудач (27 %) при операции невrome Мортонa [15, 16].

Для пункции используется в основном тыльный доступ при проведении инъекции, т. к. использование плантарного доступа может привести к атрофии подошвенной жировой ткани, обесцвечиванию кожи в месте инъекции [3].

Обычно выполняется от 1 до 3 инъекций [1]. При этом в различных исследованиях с наблюдением от 3 месяцев до 1 года показатели успеха таких инъекций сильно отличаются. Y.N. Rasmussen и соавт. (1996) [17] обнаружили, что процент успеха составлял 53 %, B. Saygi и соавт. (2005) – 82,4 %, [18] H. Hassouna и соавт. (2007) – 28 %, [19] M. Marcovic и соавт. (2008) – 28% [20].

Хирургическое лечение

Малоинвазивные операции включают в себя методы радиочастотной абляции и криодеструкции нерва. Радиочастотная абляция (РЧА) для лечения невrome Мортонa была впервые описана W. Finney и соавт. в 1989 г. [21]. M.P. Gennon и соавт. обследовали 37 пациентов после проведения РЧА у пациентов с неэффективным консервативным лечением и обнаружили полное исчезновение симптомов только у 18,4 % обследованных [22]. Метод криодеструкции невrome Мортонa с МРТ-ассистенцией в серии из 20 пациентов описан R.L. Cazzato и соавт. в 2016 г. [23]. Удовлетворенность

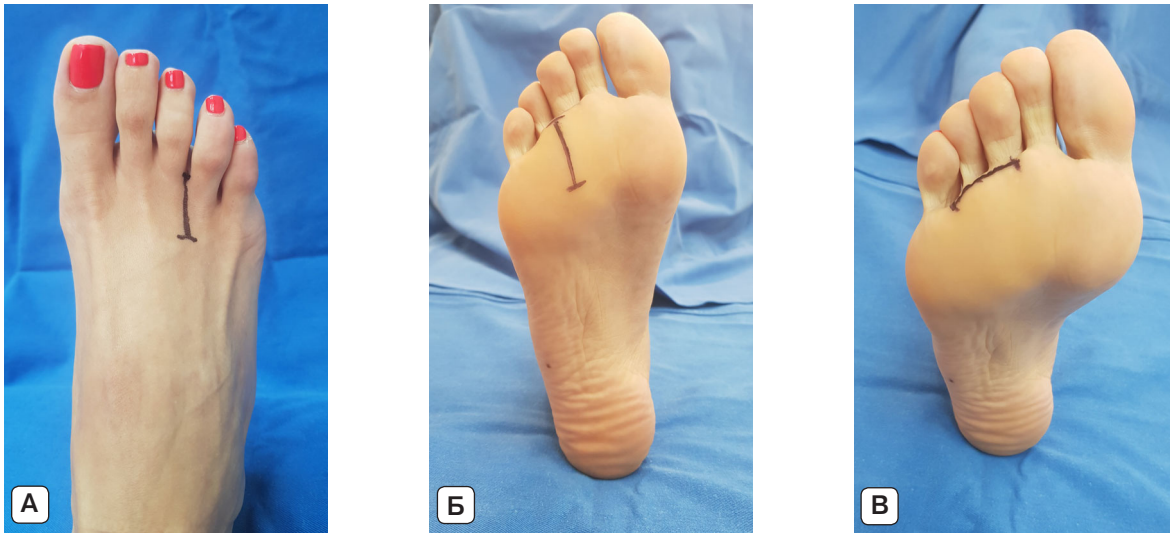

Рисунок 4. Варианты кожной разметки различных доступов при хирургии невromы Мортонa: А – тыльный доступ; Б – подошвенный продольный доступ; В – подошвенный поперечный доступ. Источник: составлено авторами

Figure 4. Variants of skin marking of various access points during Morton's neuroma surgery: A – rear access; B – plantar longitudinal access; C – plantar transverse access. Source: created by the authors

пациентов результатами операции составила 94,3 %.

Хирургическое лечение применяется при неэффективности консервативных методов и проводится через 3 месяца после завершения неэффективной консервативной терапии [24].

В настоящее время основной операцией является открытая неврэктомия, которая заключается в резекции патологического участка нерва с деструкцией и погружением проксимального отрезка нерва в мышцы стопы. Все доступы делятся на подошвенные (продольный, поперечный) и тыльный. Операции могут быть выполнены открыто или с использованием эндоскопической техники.

Тыльный доступ

Большинство авторов предпочитают в качестве первичной хирургии использовать тыльный доступ с иссечением невromы и рассечением глубокой межметатарзальной связки.

Операция проводится с использованием жгута под наркозом. Используется продольный 3 см разрез над межпальцевым промежутком; далее, проникая глубже между плюсневыми костями, пересекают глубокую поперечную связку и обнажаются общий пальцевый нерв. Нерв иссекается вместе с невромой на 1 см дистальнее и 2 см проксимальнее глубокой поперечной метатарзальной связки и погружается в мышцы. Жгут снимается, проводится гемостаз, кожа зашивается, накладывается повязка. Дли-

тельность операции в среднем составляет около 45 минут. В первую неделю после операции конечности придается возвышенное положение и рекомендуется покой. Швы снимаются на 14-е сутки после операции, и пациентам разрешается наступать на оперируемую конечность.

Удовлетворенность пациентами хирургией передним доступом, по данным различных авторов, составляет более 80 %. С.Engin и соавт. сообщают об отличных результатах, полученных у 78 % пациентов, хорошие результаты были получены у 9 % [25]. Пациенты рассказывали о потере чувствительности в 60 % случаев. В исследовании P. Reichert и соавт. отличные результаты получены у 76 %, хорошие результаты – у 17 % пациентов [26]. Пациенты рассказывали о потере чувствительности в 68 % случаев [26]. По данным V. Vucknall и соавт., отличные результаты получены у 56 % пациентов, хорошие результаты – у 30 % [27]. J.H. Song и соавт. сообщают об отличных и хороших результатах в 95 % случаев, при этом хорошие результаты были зарегистрированы у 17 % пациентов [28]. 61 % пациентов рассказывали о потере чувствительности [28]. Причем авторы сравнивали варианты хирургии без неврэктомии, при которых удовлетворительные результаты были зарегистрированы в 78 % случаев.

Подошвенный доступ

Использование подошвенного доступа позволяет лучше визуализировать нерв и резецировать его более проксимально так,

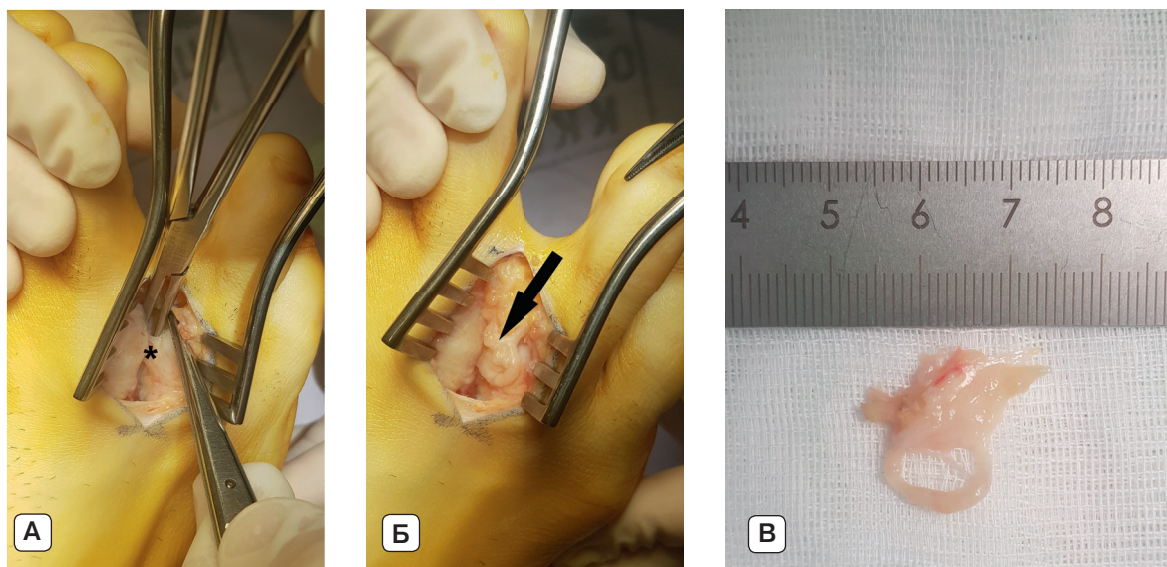


Рисунок 5. Пациент А., 35 лет, интраоперационные фото: показана (*) глубокая метатарзальная связка (А); стрелкой указан измененный пальцевый нерв (Б); В – удаленный макропрепарат. Источник: составлено авторами

Figure 5. Patient A, 35 years old, intraoperative photos: * indicates deep metatarsal ligament (A); the arrow indicates altered digital nerve (B); C – removed macroscopic gross specimen. Source: created by the authors

что он может быть погружен во внутренние мышцы [29].

Существует два варианта разреза при подошвенном доступе – продольный и поперечный. Продольный разрез используется в основном при поражении одного промежутка, позволяет проследить нерв более проксимально и лучше погрузить его в толщу мышц [30]. Поперечный разрез более косметический; его использование вызывает меньшую частоту осложнений, связанных с формированием болезненного рубца.

Подошвенный поперечный доступ производится на 1 см проксимальнее опорной области стопы для обеспечения обнажения заинтересованного и соседних с ним промежутков. Данный доступ позволяет избежать повреждения артерии, вены и сухожилия за счет того, что доступ выполняется проксимальнее расположения этих структур. Продольный доступ производится примерно на 1–2 см проксимальнее проксимальной головки плюсневой кости и может продолжаться дистально между плюсневыми головками и проксимально в среднюю часть стопы. Межпальцевый нерв располагается сразу под подошвенной фасцией без жировой ткани, между сухожилиями длинного сгибателя пальцев; добавочные нервные ветви могут быть определены в этой же области. Нерв должен быть пересечен проксимально. Рана закрывается нерассасывающейся нитью 4-0. Повязка накладывается на 10–14 дней, в дальнейшем кожные швы удаляются.

В исследовании М.С. Killen и соавт. зарегистрировано 90 % положительных результатов [29], в исследовании Н.Р. Kundert и соавт. – 95,5 % [31], в исследовании С. Nery и соавт. – 89,4 % [32, 33].

В XXI в. альтернативой открытой хирургии становится усиление эндоскопической хирургии. Этот метод малотравматичен, однако при этом возможны только декомпрессия нерва и рассечение связки без удаления потенциального источника боли.

Эндоскопическая хирургия

Эндоскопические операции для лечения невromы Мортонa разработаны в конце XX века. S.L. Shapiro (2004) разработана однопортальная эндоскопическая техника [34]. S.L. Barrett и T.T. Pignetti в 1994 г. разработали двухпортальную эндоскопическую технику [35]. При эндоскопической декомпрессии невromы Мортонa используется набор инструментов, предназначенный для освобождения поперечной связки запястья при синдроме запястного канала [36].

Главный потенциальный риск, связанный с применением эндоскопической техники, – это повреждение общего подошвенного пальцевого нерва во время введения троакара для создания подошвенного туннеля.

М. Kubota и соавт. в 2015 г., имея опыт эндоскопического удаления невromы Мортонa у трех пациентов, сообщили о высоких результатах удовлетворенности пациентов операцией [36].

Повторная хирургия при рецидиве невromы Мортонa

Даже при правильно выполненной первичной операции возможно появление рецидива симптомов. Рецидивирующая неврома является истинной невромой, которая формируется на конце удаленного общего межпальцевого нерва [37]. Появление рецидивирующих симптомов происходит в течение первого года после первичной хирургии [3, 30, 37].

Сохранение симптоматики после открытой неврэктомии возникает из-за неправильного диагноза, ошибочно выбранного межпальцевого промежутка, нарушений техники операции, сочетания синдрома тарзального канала и неполного удаления невromы [30, 37].

Другие причины болей в передней части стопы (артрит плюснефалангового сустава, некроз головки плюсневой кости, нестабильность сустава, синовиальные или ганглиозные кисты, болезненные послеоперационные рубцы и др.) должны быть исключены рентгенологически и клинически на дооперационном этапе [30].

Варианты разреза при рецидивирующей невrome аналогичны таковым при первичной хирургии, однако предпочтение отдается подошвенным разрезам [3, 37], которые позволяют произвести ревизию нерва на более значительном протяжении. В конце XX в. В.А. Nelms и соавт. описали методику повторного иссечения невromы, которая включает перенос культы нерва в просверленное отверстие в плюсневой кости, получив 89 % положительных результатов [38]. Межмышечная транспозиция перерезанного нерва также улучшает исходы [3, 30]. S.F. Wolfort и A.L. Dellon сообщили о 80 % отличных и 20 % хороших результатов имплантации культы нерва в мышцы подошвенного отдела стопы [39].

Подошвенный продольный разрез делается по центру пораженного промежутка с осторожностью, чтобы убедиться, что разрез не находится непосредственно над головкой плюсневой кости. Подошвенный поперечный разрез должен производиться на 1 см проксимальнее опорной области стопы для обеспечения обнажения соседних промежутков. Разрез находится в пределах линий кожных складок, делая его более косметическим и хорошо переносимым. Диссекция проводится через подкожные ткани. Подошвенную фасцию надрезают продольно

по линии разреза и идентифицируют общий пальцевый нерв. Нерв осматривают на предмет невromы культы, дополнительных ветвей или прилегания к окружающим структурам, а затем рассекают дальше как можно проксимальнее. Кожа зашивается нитью 4-0 нерасасывающимся швом. Рекомендуется ограничение нагрузок на конечность в течение 2 недель.

По мнению M. Scheinberg и соавт., использование коллагенового кондуита при рецидивирующих невромах является предпочтительным, особенно в областях с минимальными покрытиями мягкими тканями, и этот метод показал 85 % удовлетворенности пациентов результатами хирургического вмешательства [40]. Диапазон успешных результатов после повторной хирургии огромен и составляет от 20 до 80 % [3, 30, 31].

Осложнения связаны с хирургическим вмешательством (инфекция, боль, кровотечение), рецидивом невromы вследствие неадекватного иссечения или превращения невromы Мортонa в истинную неврому, хроническим болевым синдромом и инъекциями кортикостероидов (атрофия кожи/жировой ткани, изменение цвета кожи) [41].

Заключение

На сегодняшний день эпидемиология заболевания остается невыясненной. Иностранная литература содержит наиболее обширную информацию по диагностике и различным вариантам лечения невromы Мортонa. Для верификации невromы предпочтительным методом диагностики остается МРТ-исследование без контрастного усиления. При нетипичной клинической картине заболевания спектр диагностических исследований дополняется рентгенологическим и РКТ-исследованием, электронейромиографией. Для первичной хирургии большинством хирургов используется тыльный продольный доступ с удалением невromы и погружением культы нерва в близлежащие ткани. При ревизионной хирургии используется продольный подошвенный доступ, который позволяет расширить операционное поле и увеличить радикальность хирургии. Накапливается опыт малоинвазивной хирургии, в т. ч. эндоскопической, но пока при единичных исследованиях и небольших выборках пациентов результаты хирургии хуже, чем при открытых хирургических способах.

Литература / References

1. Adams WR. Morton's neuroma. *Clin Podiatr Med Surg.* 2010; 27(4): 535-545. <https://doi.org/10.1016/j.cpm.2010.06.004>
2. Kasperek M, Schneider W. Surgical treatment of Morton's neuroma: Clinical results after open excision. *Int Orthop.* 2013; 37(9): 1857-1861. <https://doi.org/10.1007/s00264-013-2002-6>
3. Di Caprio F, Meringolo R, Shehab Eddine M, Ponziani L. Morton's interdigital neuroma of the foot: A literature review. *Foot Ankle Surg.* 2018; 24(2): 92-98. <https://doi.org/10.1016/j.fas.2017.01.007>
4. Atilano L, Martin JI, Iglesias G, Andia I. Percutaneous needling of Morton's complex: A technical note. *Muscles Ligaments Tendons J.* 2016; 5(4): 280-283. <https://doi.org/10.11138/mltj/2015.5.4.280>
5. Hazem H, Dishan S. Morton's metatarsalgia: Pathogenesis, aetiology and current management. *Acta Orthop Belg.* 2005; 71(6): 646-655.
6. Gougoulas N, Lampridis V, Sakellariou A. Morton's interdigital neuroma: Instructional review. *EFORT Open Rev.* 2019; 4(1): 14-24. <https://doi.org/10.1302/2058-5241.4.180025>
7. Bignotti B, Signori A, Sormani MP, Molfetta L, Martinoli C, Tagliafico A. Ultrasound versus magnetic resonance imaging for Morton neuroma: Systematic review and meta-analysis. *Eur Radiol.* 2015; 25(8): 2254-2262. <https://doi.org/10.1007/s00330-015-3633-3>
8. Santiago FR, Muñoz PT, Pryest P, Martínez AM, Olleta NP. Role of imaging methods in diagnosis and treatment of Morton's neuroma. *World J Radiol.* 2018; 10(9): 91-99. <https://doi.org/10.4329/wjr.v10.i9.91>
9. Torres-Claramunt R, Ginés A, Pidemunt G, Puig L, de Zabala S. MRI and ultrasonography in Morton's neuroma: Diagnostic accuracy and correlation. *Indian J Orthop.* 2012; 46(3): 321-325. <https://doi.org/10.4103/0019-5413.96390>
10. Jain S, Mannan K. The diagnosis and management of Morton's neuroma: A literature review. *Foot Ankle Spec.* 2013; 6(4): 307-317. <https://doi.org/10.1177/1938640013493464>
11. Bennett GL, Graham CE, Mauldin DM. Morton's interdigital neuroma: A comprehensive treatment protocol. *Foot Ankle Int.* 1995; 16(12): 760-763. <https://doi.org/10.1177/107110079501601204>
12. Pasquali C, Vulcano E, Novario R, Varotto D, Montoli C, Volpe A. Ultrasound-guided alcohol injection for Morton's neuroma. *Foot Ankle Int.* 2015; 36(1): 55-59. <https://doi.org/10.1177/1071100714551386>
13. Perini L, Perini C, Tagliapietra M, Varotto D, Valcarengi A, Postorino A, et al. Percutaneous alcohol injection under sonographic guidance in Morton's neuroma: Follow-up in 220 treated lesions. *Radiol Med.* 2016; 121(7): 597-604. <https://doi.org/10.1007/s11547-016-0622-9>
14. Santos D, Morrison G, Coda A. Sclerosing alcohol injections for the management of intermetatarsal neuromas: A systematic review. *Foot (Edinb).* 2018; 35: 36-47. <https://doi.org/10.1016/j.foot.2017.12.003>
15. Pace A, Scammel B, Dhar S. The outcome of Morton's neurectomy in the treatment of metatarsalgia. *Int Orthop.* 2010; 34(4): 511-515. <https://doi.org/10.1007/s00264-009-0812-3>
16. Younger AS, Claridge RJ. The role of diagnostic block in the management of Morton's neuroma. *Can J Surg.* 1998; 41(2): 127-130.
17. Rasmussen YH, Thomsen AB. Hudsymptomer efter kontinuerlig subkutan morfi nindgift [Cutaneous symptoms after continuous subcutaneous injection of morphine]. *Ugeskr Laeger.* 1996; 158(25):3623-3624. (In Danish).
18. Saygi B, Yildirim Y, Saygi EK, Kara H, Esemenli T. Morton neuroma: Comparative results of two conservative methods. *Foot Ankle Int.* 2005; 26(7): 556-559. <https://doi.org/10.1177/107110070502600711>
19. Hassouna H, Singh D, Taylor H, Johnson S. Ultrasound guided steroid injection in the treatment of interdigital neuralgia. *Acta Orthop Belg.* 2007; 73(2): 224-229.
20. Markovic M, Crichton K, Read JW, Lam P, Slater HK. Eff ectiveness of ultrasound-guided corticosteroid injection in the treatment of Morton's neuroma. *Foot Ankle Int.* 2008; 29(5): 483-487. <https://doi.org/10.3113/FAI-2008-0483>
21. Finney W, Wiener SN, Catanzariti F. Treatment of Morton's neuroma using percutaneous electrocoagulation. *J Am Podiatr Med Assoc.* 1989; 79(12): 615-618. <https://doi.org/10.7547/87507315-79-12-615>
22. Genon MP, Chin TY, Bedi HS, Blackney MC. Radio-frequency ablation for the treatment of Morton's neuroma. *ANZ J Surg.* 2010; 80(9): 583-585. <https://doi.org/10.1111/j.1445-2197.2010.05401.x>
23. Cazzato RL, Garnon J, Ramamurthy N, Tsoumakidou G, Caudrelier J, Thenint MA, et al. Percutaneous MR-guided cryoablation of Morton's neuroma: Rationale and technical details after the first 20 patients. *Cardiovasc Intervent Radiol.* 2016; 39(10): 1491-1498. <https://doi.org/10.1007/s00270-016-1365-7>
24. Singh SK, Ioli JP, Chiodo CP. The surgical treatment of Morton's neuroma. *Curr Orthop.* 2005; 19: 379-384. <https://doi.org/10.1016/j.cuor.2005.07.004>
25. Engin C, Sezgin S, Mehmet UC. Dorsal approach for excision of Morton's neuroma: a midterm follow-up study. *Original Investigation.* 2016. <https://doi.org/10.25000/acem.486816>
26. Reichert P, Zimmer K. Long-term results of neurectomy through a dorsal approach in the treatment of Morton's neuroma. *Adv Clin Exp Med.* 2016; 25(2): 295-302. <https://doi.org/10.17219/acem/60249>
27. Bucknall V, Rutherford D, MacDonald D, Shalaby H, McKinley J, Breusch SJ. Outcomes following excision of Morton's interdigital neuroma: A prospective study. *Bone Joint J.* 2016; 98-B(10): 1376-1381. <https://doi.org/10.1302/0301-620X.98B10.37610>
28. Song JH, Kanga C. Dorsal suspension for Morton's neuroma: A comparison with neurectomy. *Foot Ankle Surg.* 2019; 25(6): 748-754. <https://doi.org/10.1016/j.fas.2018.09.004>
29. Killen MC, Karpe P. Plantar approach for Morton's neuroma: An effective technique for primary excision. *Foot (Edinb).* 2015; 25(4): 232-234. <https://doi.org/10.1016/j.foot.2015.09.002>
30. Title C, Schon L. Morton neuroma: Primary and secondary neurectomy. *J Am Acad Orthop Surg.* 2008; 16(9): 550-557. <https://doi.org/10.5435/00124635-200809000-00007>

31. Kundert HP, Plaass C. Excision of Morton's neuroma using a longitudinal plantar approach a midterm follow-up study. *Foot Ankle Spec.* 2016; 9(1): 37-42. <https://doi.org/10.1177/1938640015599032>
32. Nery C, Raduan F. Plantar approach for excision of a Morton neuroma surgical technique. *J Bone Joint Surg Am.* 2012; 2(3): 14. <https://doi.org/10.2106/JBJS.ST.L.00006>
33. Nery C, Raduan F. Plantar approach for excision of a Morton neuroma: A long-term follow-up study. *J Bone Joint Surg Am.* 2012; 94(7): 654-658. <https://doi.org/10.2106/JBJS.K.00122>
34. Shapiro SL. Endoscopic decompression of the intermetatarsal nerve for Morton's neuroma. *Foot Ankle Clin.* 2004; 9(2): 297-304. <https://doi.org/10.1016/j.fcl.2003.12.004>
35. Barrett SL, Pignetti TT. Endoscopic decompression for intermetatarsal nerve entrapment – the EDIN technique: preliminary study with cadaveric specimens; early clinical results. *J Foot Ankle Surg.* 1994; 33(5): 503-508.
36. Kubota M, Ohno R. Minimally invasive endoscopic decompression of the intermetatarsal nerve for Morton's neuroma. *J Orthop.* 2014; 12(1): S101-S104. <https://doi.org/10.1016/j.jor.2014.01.004>
37. Richardson DR, Dean EM. The recurrent Morton neuroma: What now? *Foot Ankle Clin.* 2014; 19(3): 437-449. <https://doi.org/10.1016/j.fcl.2014.06.006>
38. Nelms BA, Bishop JO, Tullos HS. Surgical treatment of recurrent Morton's neuroma. *Orthopedics.* 1984; 7(11): 1708-1711. <https://doi.org/10.3928/0147-7447-19841101-09>
39. Wolfort SF, Dellon AL. Treatment of recurrent neuroma of the interdigital nerve by implantation of the proximal nerve into muscle in the arch of the foot. *J Foot Ankle Surg.* 2001; 40(6): 404-410. [https://doi.org/10.1016/s1067-2516\(01\)80009-0](https://doi.org/10.1016/s1067-2516(01)80009-0)
40. Scheinberg M, Underwood M, Sankey M, Sanchez T, Shah A. Revision surgery for recurrent Morton neuroma with use of a collagen conduit. *JBS Essent Surg Tech.* 2023; 13(4): e22.00065. <https://doi.org/10.2106/JBJS.ST.22.00065>
41. Munir U, Tafti D, Morgan S. *Morton neuroma*. Treasure Island (FL): StatPearls Publishing; 2025.

Сведения об авторах / Information about the authors

Виноградов Радион Владимирович – врач-нейрохирург нейрохирургического отделения № 2, Научно-исследовательский институт – Краевая клиническая больница № 1 имени профессора С.В. Очаповского Министерства здравоохранения Краснодарского края; ORCID: <https://orcid.org/0000-0001-8487-2428>; e-mail: vinogradov_radion@mail.ru

Литвиненко Дмитрий Викторович – кандидат медицинских наук, врач-нейрохирург нейрохирургического отделения № 2, Научно-исследовательский институт – Краевая клиническая больница № 1 имени профессора С.В. Очаповского Министерства здравоохранения Краснодарского края; ORCID: <https://orcid.org/0000-0002-4831-1874>; e-mail: dimalit73@gmail.com

Музлаев Герасим Григорьевич – доктор медицинских наук, профессор, заведующий неврологическим центром, Научно-исследовательский институт – Краевая клиническая больница № 1 имени профессора С.В. Очаповского Министерства здравоохранения Краснодарского края; заведующий кафедрой нервных болезней и нейрохирургии факультета повышения квалификации и профессиональной переподготовки специалистов, Кубанский государственный медицинский университет Минздрава России; ORCID: <https://orcid.org/0000-0002-8350-0718>

Radion V. Vinogradov – Neurosurgeon at the Neurosurgical Department No. 2, Research Institute – Ochapovsky Regional Hospital No. 1; ORCID: <https://orcid.org/0000-0001-8487-2428>; e-mail: vinogradov_radion@mail.ru

Dmitry V. Litvinenko – Cand. Sci. (Med.), Neurosurgeon at the Neurosurgical Department No. 2, Research Institute – Ochapovsky Regional Hospital No. 1; ORCID: <https://orcid.org/0000-0002-4831-1874>; e-mail: dimalit73@gmail.com

Gerasim G. Muzlaev – Dr. Sci. (Med.), Professor, Head of the Neurosurgical Center, Research Institute – Ochapovsky Regional Hospital No. 1; Head of the Department of Nervous Diseases and Neurosurgery of the Faculty of Advanced Training and Professional Retraining, Kuban State Medical University; ORCID: <https://orcid.org/0000-0002-8350-0718>

✉ Автор, ответственный за переписку / Corresponding author